Uso delle dime nel carico immediato full arch. Tecnica del porta impronte dinamico

Autore_Alessandro Gatti, Italia

I pazienti nutrono spesso grandi aspettative dal risultato protesico finale, inoltre si presentano nello studio del dentista con richieste sempre più precise. Nella maggior parte dei casi, i requisiti principali richiesti dal paziente sono due: i tempi di esecuzione e l'estetica. In merito ai tempi di esecuzione, la protesi su impianti a carico immediato ci consente di ridurli notevolmente, per quanto riguarda invece l'estetica il successo dipende fortemente dalla pianificazione del lavoro.

Scopo di questo articolo è quello di illustrare una tecnica predicibile per realizzare una protesi avvitata full arch, di sicuro successo estetico.

Prima di procedere con la descrizione del caso voglio spendere due parole circa il carico immediato.

Molti autori ritengono che la tecnica chirurgica calibrata, per raggiungere la stabilità primaria, sia il fattore chiave per il successo di un protocollo a carico immediato.

A riguardo presenterò il caso realizzato con il nuovo impianto Easy Tapping di Edierre implant system, studiato e realizzato per ottenere il massimo risultato con il carico immediato.

Uno degli obiettivi da raggiungere in campo implantologico secondo il medico odonto-

Fig. 1_Modello studio in articolatore.
Fig. 2_Modello studio vista occlusale.
Fig. 3_Modello in articolatore con avulsioni effettuate.

Fig. 1

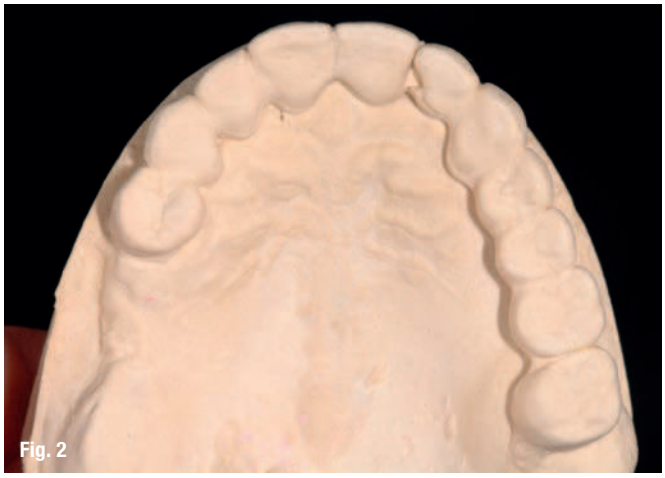
Fig. 2

Fig. 3

Fig. 4

Fig. 5

Fig. 6

Fig. 7

iatra è la necessità di ridurre i tempi terapeutici, evitando al tempo stesso traumi e disagi per il paziente. La combinazione di una filettatura a più principi e l'efficacia della connessione a camme quadrilobata ha reso possibile la realizzazione di questa fixture "a avvitamento veloce".

Questo tipo di impianto soddisfa ampiamente uno dei due requisiti principali del paziente ossia i tempi d'esecuzione; per quanto riguarda invece l'estetica la nostra arma vincente dev'essere la pianificazione: non possiamo permetterci di consegnare la protesi al paziente senza che questa soddisfi i requisiti estetici che ci sono stati richiesti. Con l'aiuto di mascherine chirurgiche riusciamo a replicare fedelmente il risultato estetico funzionale che ci siamo prefissati.

_Caso clinico

La paziente è una donna di 72 anni, nell'arcata inferiore ha una protesi avvitata su 4 impianti, mentre nell'arcata superiore presenta dei ponti in metallo ceramica, con notevoli problemi parodontali. Prima di procedere con un piano protesico vengono prese delle impronte studio, che, poste in articolatore e unitamente a una TAC, ci forniscono le indicazioni per definire la diagnosi protesica.

Alla paziente viene proposta una soluzione che prevede i seguenti step:

- l'estrazione dei denti superiori rimasti;
- un periodo di guarigione di circa 30 giorni;
- l'inserimento di 4 impianti, con il posizionamento di una protesi avvitata a carico immediato (Figg. 1, 2).

Una volta approvato il piano di cure, si procede quindi alle estrazioni. Nel frattempo si esegue una ceratura diagnostica che viene provata in bocca alla paziente (Figg. 3-7).

Questo passaggio è molto importante in quanto ci permette di valutare il lavoro finale, sia dal punto di vista estetico che funzionale.

Giunti a questo punto, dobbiamo assicurarci che quanto mostrato alla paziente, tramite ceratura diagnostica, verrà fedelmente riprodotto anche nella fase di innesto degli impianti.

A tal fine utilizziamo due dime chirurgiche. La prima, che ho denominato "dima implantare", ci consente di valutare la posizione dell'impianto e il tipo di inclinazione che deve possedere il moncone, in modo da far cadere la fuori uscita delle viti in zona non estetica. Questo tipo di dima serve unicamente per valutare la

Fig. 4_Ceratura diagnostica.

Fig. 5_Prova della ceratura diagnostica in bocca alla paziente, visione frontale.

Fig. 6_Ceratura diagnostica visione settore 1.

Fig. 7_Ceratura diagnostica visione settore 2.

posizione e non l'inclinazione dell'impianto, che viene inserito nelle condizioni anatomiche ottimali.

Quindi il clinico è libero di inserire l'impianto nel punto dove vi è maggior garanzia di stabilità, e in un secondo tempo di scegliere l'inclinazione del moncone. In questo caso la dima si incastra nell'arcata inferiore, tipo bite, ed è collegata con il superiore nella zona dei tuber e in parte nella volta palatina, lasciando libero campo all'operatore di agire come meglio crede (Figg. 8-14).

Una volta inseriti gli impianti e scelto il moncone adatto, siamo pronti per utilizzare la seconda dima, che ho denominato "porta impronte dinamico" (Fig. 15).

Il porta impronte dinamico è il duplicato della ceratura, colato in resina trasparente, e ci consente di riprodurre l'esatta posizione degli impianti sul modello master (Figg. 16, 17).

Vengono quindi montati i monconi per protesi avvitata, regolarizzati in altezza (se necessario), e, in corrispondenza dei monconi (sul porta impronte dinamico), vengono creati degli spazi per consentire l'inserimento del porta impronte dinamico nel cavo orale, senza interferenze.

Il paziente deve essere libero di poter chiu-

Fig. 8_Dima implantare in articolatore.

Fig. 9_Dima implantare.

Fig. 10_Dima implantare posizionata in bocca prima dello scollamento dei tessuti.

Fig. 11_Grazie all'ausilio della dima implantare si valuta l'inclinazione del moncone, in modo da far uscire l'inserzione della vite in zona non estetica.

Fig. 8

Fig. 9

Fig. 10

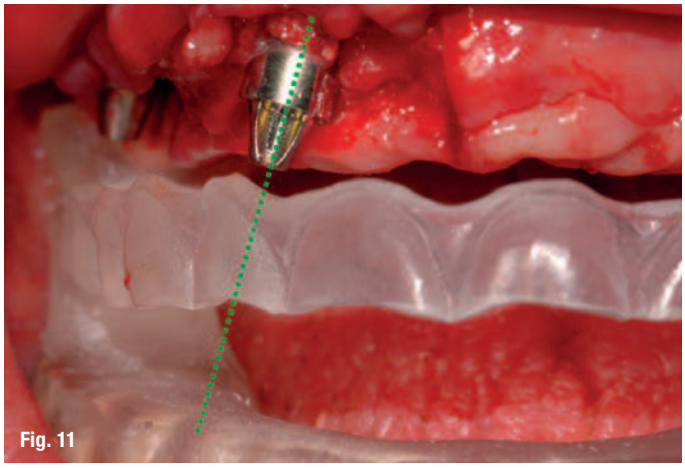
Fig. 11

Fig. 12_Moncone Edierre per protesi avvitata diritto.

Fig. 13_Moncone Edierre per protesi avvitata a 17°.

Fig. 14_Moncone Edierre per protesi avvitata a 30°.



Fig. 12



Fig. 13



Fig. 14

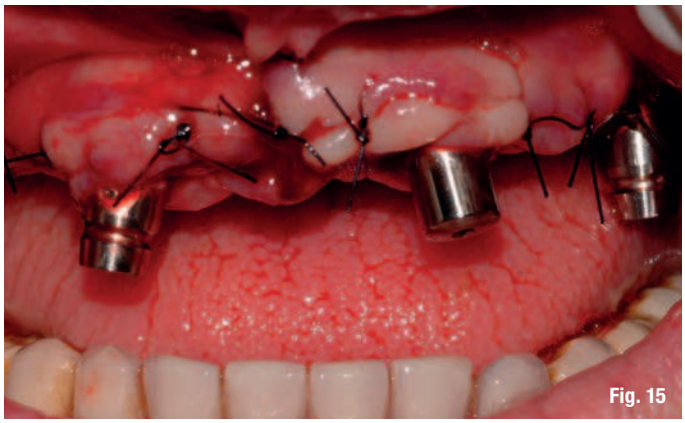
Fig. 15

Fig. 16

Fig. 17

Fig. 18

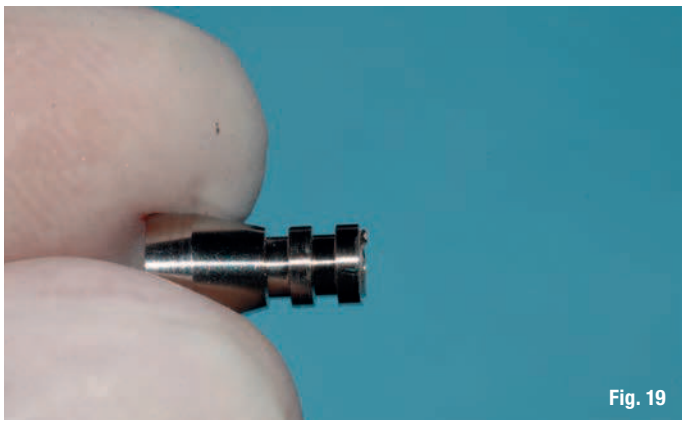
Fig. 19

Fig. 20

dere la bocca, evitando che i monconi interferiscano nell'occlusione e con il porta impronte dinamico.

Una volta che ciò avviene siamo pronti per poter fissare, con della resina, i nostri monconi al porta impronte dinamico, facendo tenere la bocca chiusa al paziente. Ciò permette di avere una posizione precisa dell'impianto e di registrare la relazione centrica in un'unica seduta, con grosso risparmio di tempo. Otteniamo in tal modo un'impronta con tecnica di cucchiaio aperto e masticazione incorporata.

Fissati i 4 monconi al porta impronte dinamico, svitiamo il tutto, e lo inviamo al laboratorio per il trasferimento delle informazioni ottenute sul modello master (Figg. 18-21). Le fasi di laboratorio sono molto semplici. Prima di tutto avvitiamo gli analoghi ai monconi per protesi avvitata, che sono fissati al porta impronte dinamico. Come secondo passaggio, scartiamo il modello master nella zona dove sono presenti gli analoghi (consentendo l'appoggio del porta impronte dinamico nella parte palatale) e, poiché stiamo lavorando sul modello dove è stato realizzato il porta impronte dinamico, questo alloggerà sul modello in modo preciso.

Una volta verificato che non ci sono in-

Fig. 15_Intervento ultimato con le viti di guarigione in situ.

Fig. 16_Porta impronte dinamico in articolatore.

Fig. 17_Prova del porta impronte dinamico prima dell'inserimento degli impianti.

Fig. 18_Cappetta in titanio Edierre per protesi avvitata.

Fig. 19_La cappetta viene tagliata della misura che serve, così da non interferire con l'altezza occlusale.

Fig. 20_Il porta impronte dinamico viene fresato in corrispondenza degli impianti.

Fig. 21_Le cappette in titanio vengono fissate con della resina al porta impronte dinamico.

Fig. 22_Porta impronte dinamico pronto per fissare gli analoghi da laboratorio.

Fig. 23_Analoghi da laboratorio.

Fig. 24_Il modello dove è stata fatta la ceratura viene fresato per poter ricevere la posizione degli impianti.

Fig. 25_Il modello viene colato in gesso, in modo da poter riprodurre l'esatta posizione degli impianti.

Fig. 26_Con l'ausilio del porta impronte dinamico viene fatto l'articolatore e viene riprodotta la ceratura diagnostica.

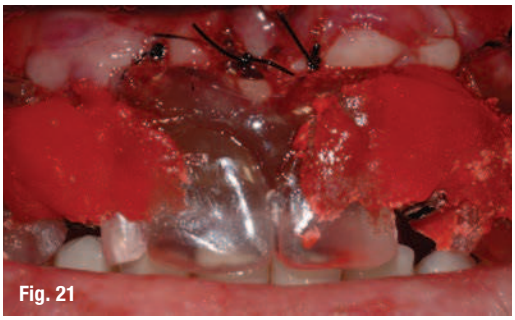
Fig. 21

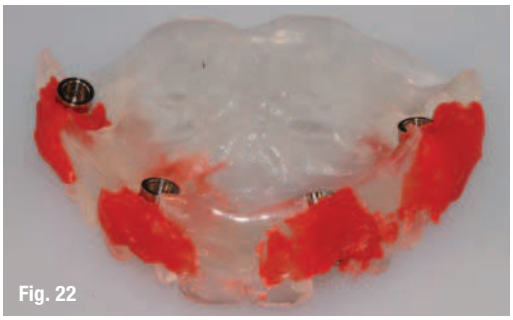
Fig. 22

Fig. 23

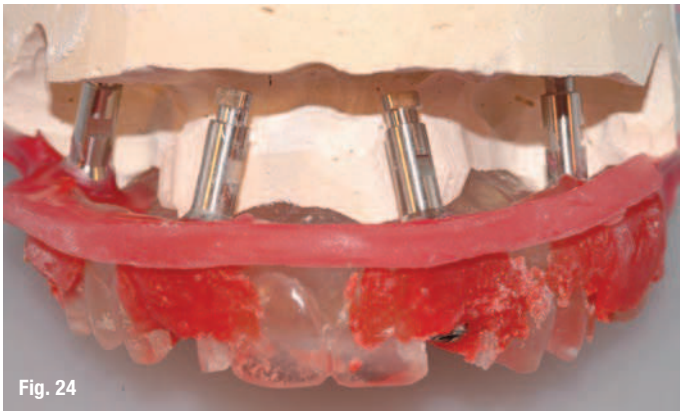
Fig. 24

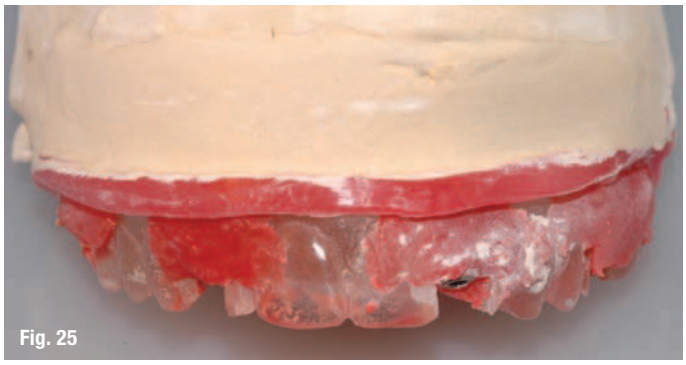
Fig. 25

Fig. 26

Fig. 27

Fig. 28

Fig. 27_Protesi avvitata a medio/lungo termine ultimata in laboratorio.

Fig. 28_Lavoro finito posizionato in bocca alla paziente.

terferenze, si procede con la gessatura degli analoghi sul modello master; così facendo abbiamo trasferito la posizione degli impianti sullo stesso modello dove abbiamo fatto la ceratura, provata in precedenza alla paziente.

Quindi si procede con la realizzazione della protesi, riproducendo quello che avevamo pianificato, senza incombere in spiacevoli sorprese (Figg. 22-27).

_Conclusioni

L'utilizzo della dima implantare ci fornisce una guida nella scelta della posizione dell'impianto e della componentistica da utilizzare, operando una valutazione "di precisione" e non una valutazione "sensoriale" (Figg. 28, 29).

I vantaggi dell'utilizzo del porta impronte dinamico sono:

- riduzione dei tempi alla poltrona (si prende l'impronta e la masticazione nella stessa seduta in cui vengono inseriti gli impianti);
- riduzione dei tempi di laboratorio (avendo già pianificato tutto in precedenza);
- garanzia di un ottimo rilevamento della posizione dell'impianto;
- realizzazione della protesi in modo predicibile.

Si ringrazia per la parte chirurgica il dott. Emilio Elibri.

Fig. 29_Sorriso della paziente.

_bibliografia

implants

1. Georgios E. Romasos. Carico immediato avanzato.
2. T. Tealdo, M. Bevilacqua, P. Pera. Columbus Bridge Protocol.
3. T. Testori, F. Galli, M. Del Fabbro. Il carico immediato. La nuova era dell'implantologia orale.
4. V. Bucci Sabattini. Nuove frontiere del carico immediato.
5. M. Mozzati. Il carico immediato in implantologia. Protocolli operativi.
6. R. Crespi. Il carico immediato in implantoprotesi.
7. C.E. Misch. Implantologia contemporanea.
8. Maló P, Nobre M, Lopes A. The rehabilitation of completely edentulous maxillae with different degrees of resorption with four or more immediately loaded implants: a 5-year retrospective study and a new classification. Eur J Oral Implantol. 2011 Autumn;4(3):227-43.
9. Testori T, Del Fabbro M, Capelli M, Zuffetti F, Francetti L, Weinstein RL. Immediate occlusal loading and tilted implants for the rehabilitation of the atrophic edentulous maxilla: 1-year interim results of a multicenter prospective study. Clin Oral Implants Res. 2008 Mar;19(3):227-32. Epub 2008 Jan 3.