DT WEB ARTICLE
WWW.DENTAL-TRIBUNE.COM

Riabilitazione implanto-protesica a carico immediato

Fasi chirurgiche e protesiche nel trattamento di un caso di edentulia mandibolare

Albino Bianchi*, Massimiliano Bruschi, Carlo Verri***, Federica Rizza°*, Andrea Enrico Borgonovo°°**

**Scuola di specializzazione in Chirurgia odontostomatologica, Università degli Studi di Milano*
***Libero professionista*
****Studente, corso di laurea in Odontoiatria e Protesi dentaria, Università degli studi di Milano*
*°*Reparto riabilitazione orale, Istituto Stomatologico Italiano, Università degli Studi di Milano*
°°Professore a contratto, Scuola di specializzazione in Chirurgia odontostomatologica, Università degli Studi di Milano

Si ringrazia il sig. Davide Valtorta per la parte tecnica.

Introduzione

Le riabilitazioni implanto-protesiche delle edentulie dei mascellari sono diventate sempre più frequenti nella pratica clinica routinaria.[1-4] Le esigenze della società moderna hanno aumentato la richiesta di trattamenti sempre più rapidi e funzionali, capaci quindi di ridurre al minimo il discomfort postoperatorio, di garantire tempi riabilitativi molto contenuti e di restituire la funzionalità masticatoria sin dalle fasi iniziali del trattamento. A tale riguardo l'implantologia a carico immediato, ovvero il posizionamento di impianti endossei e del manufatto protesico nella stessa seduta, ha cambiato l'approccio terapeutico alle edentulie sia totali che parziali. Numerosi studi in letteratura, inoltre, mostrando tassi di sopravvivenza di impianti a carico immediato sovrapponibili a quelli con carico differito hanno favorito l'aumento dell'utilizzo di tale tecnica permettendo quindi riabilitazioni semplici, funzionali ed estetiche in tempi veloci.[5,6]

Questo tipo di protocollo riesce a coniugare la semplicità del piano di trattamento con l'eccellenza del risultato, evitando i tempi di guarigione del carico differito e contribuendo a un miglior comfort del paziente, che non subisce più stress psicologici e sociali legati a una situazione di edentulia temporanea.[7] Gli autori, in questo lavoro, presentano un caso clinico di riabilitazione implanto-protesica di un'edentulia mandibolare con protesi tipo toronto a carico immediato.

Presentazione del caso

Il paziente B.A. di anni 72, maschio, con anamnesi negativa, si è presentato alla nostra osservazione con edentulia parziale superiore e inferiore. Inferiormente, presentava una riabilitazione totale rimovibile ritenuta da due elementi dentali, ormai fortemente compromessi dal punto di vista parodontale. Il paziente ha richiesto una soluzione protesica fissa, che potesse garantire maggiore stabilità anche nei settori posteriori (Figg. 1, 2). Come esame diagnostico preliminare si disponeva di un'ortopantomografia del paziente (Fig. 3). È stata richiesta una tomografia computerizzata, come esame di secondo livello, per ottenere una corretta stima di quantità e qualità ossea (Figg. 4a, b). Una volta visionata la TC, e disponendo il paziente di un adeguato volume osseo nella cresta alveolare inferiore, si è scelta una riabilitazione implanto-protesica supportata. Grazie allo studio delle TC è stato pianificato l'inserimento di 6 impianti osteointegrati e si è scelto il protocollo di carico immediato, applicando nell'immediata fase post-chirurgica una protesi fissa provvisoria, ottenuta modificando opportunamente la protesi rimovibile del paziente. La protesi rimovibile del paziente è stata utilizzata anche per la creazione della dima chirurgica utilizzata in fase intraoperatoria (Fig. 5).

› pagina 25

Fig. 1 - Visione clinica frontale del mascellare inferiore del paziente edentulo portatore di protesi rimovibile.

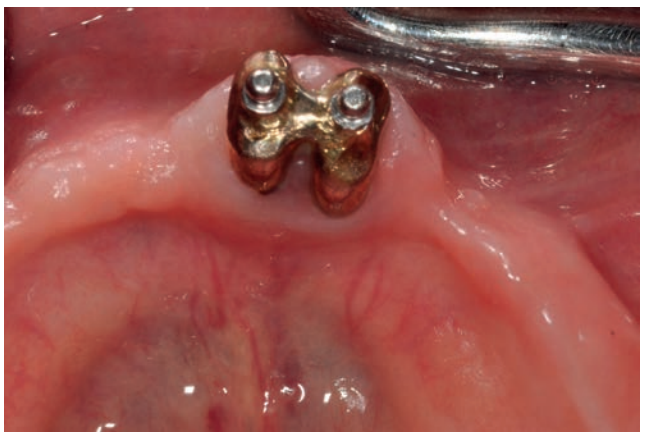

Fig. 2 - Visione clinica occlusale del mascellare inferiore.

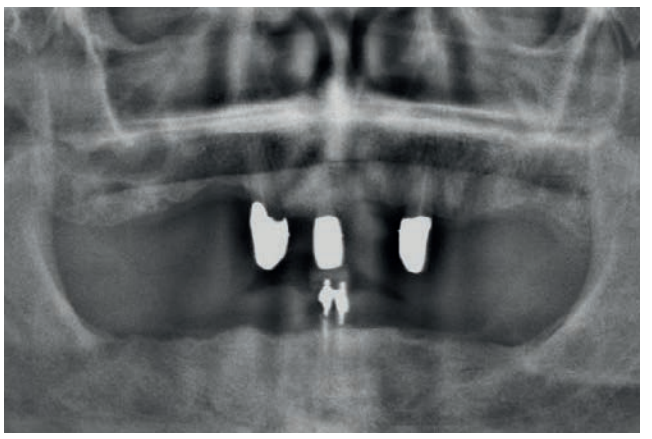

Fig. 3 - OPT: edentulia parziale superiore e inferiore.

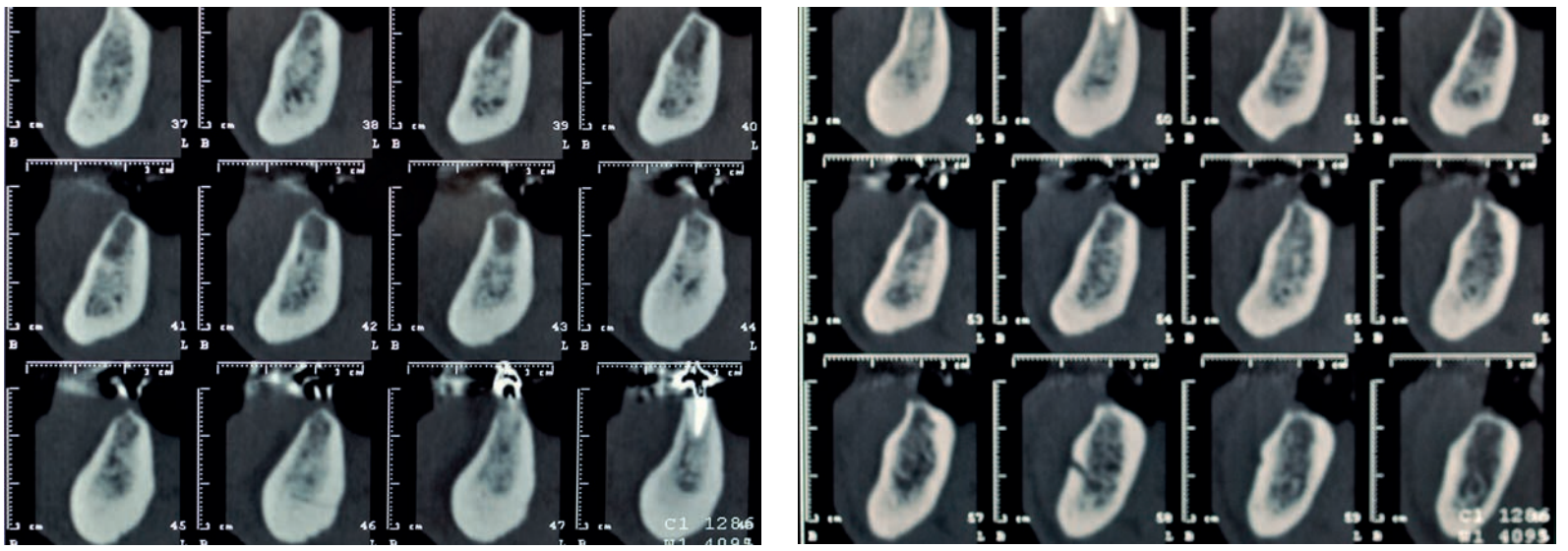

Figg. 4a, b - Tomografia computerizzata (TC) del paziente con tagli sagittali (da 37 a 60), permettono di valutare un adeguato volume osseo per l'inserimento implantare.

Fig. 5 - Dima chirurgica.

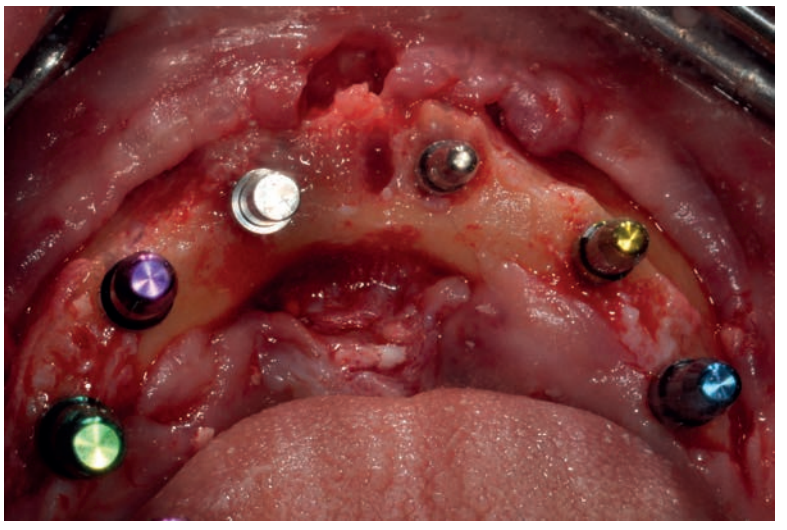

Fig. 6 - Indicatori di parallelismo posizionati nei siti implantari in visione frontale e occlusale.

‹ pagina 24

Completata la fase preliminare si è proceduto con la fase chirurgica. È stato allestito un lembo muco-periosteo con incisione crestale e svincolo mediano, che ha facilitato l'estrazione degli elementi dentari residui e ha permesso la successiva regolarizzazione della cresta ossea. Con l'ausilio della mascherina chirurgica, e sotto abbondante irrigazione di soluzione fisiologica, è stato preparato il letto implantare, seguendo la sequenza di frese (Kit chirurgico Edierre®) per l'inserimento di viti rispettivamente di 4,2 mm di diametro e 11 mm di lunghezza nei siti di 4.6, 3.6, 4.4, 3.4 e di 3,75 mm di diametro e 13 mm di lunghezza nei siti di 4.2 e 3.2 (Primer S.R. Edierre®, Genova, Italy). La posizione è stata controllata grazie a indicatori di parallelismo (Figg. 6-8). Gli impianti sono stati posizionati con torque di inserimento di 35 N/cm, a eccezione dell'impianto posizionato in zona 4.6, per il quale si è registrato un torque inferiore ai 25 N/cm e si è valutato non idoneo al carico immediato. Verrà utilizzato nella riabilitazione protesica a guarigione avvenuta. A lembo aperto sono stati inseriti i monconi diritti (abutment dritti per protesi avvitata, Edierre®, Genova, Italy) e a questi grazie alle viti di connessione sono state avvitate le cappette in titanio (Fig. 9). Dopo aver controllato, tramite la mascherina chirurgica, la corretta posizione delle cappette, si è chiuso il lembo con sutura riassorbibile (4.0 vicryl) (Fig. 10). Si è eseguito un controllo radiografico post-operatorio per evidenziare il corretto inserimento degli impianti e controllare che l'accoppiamento con le componenti protesiche sia avvenuto in modo congruo (Fig. 11). La mascherina chirurgica è stata utilizzata per riprodurre le emergenze delle cappette sulla protesi rimovibile del paziente. Questa ultima è stata forata in corrispondenza dell'emergenze e si è verificato che non vi fossero interferenze tra le cappette e l'arcata antagonista (Figg. 12, 13).

Le cappette in titanio sono state utilizzate per trasferire la posizione degli impianti sugli analoghi da laboratorio. Le cappette sono state fissate, in questo caso, mediante resina rosa per ribasature alla protesi provvisoria. Il paziente è stato invitato a occludere secondo la guida fornita dalla cera di masticazione fino all'avvenuto indurimento della resina. Una volta indurita la resina, le cappette sono state svitate e la protesi rimossa. A questo punto il tecnico ha proceduto con il posizionamento degli analoghi sulle cappette e il modello è stato colato e montato in articolatore. Si è replicato sul modello in gesso la corretta posizione degli impianti procedendo poi con l'opacizzazione delle cappette per aumentarne l'adesione con la resina (Figg. 14a-d). La protesi così costruita è stata opportunamente scaricata e sono stati eliminati i precontatti, limitando il sovraccarico implantare e ottenendo un maggior controllo sui micromovimenti presenti sull'interfaccia osso-impianto. Eseguito il controllo intraorale, la protesi è stata posizionata e le viti della stessa sono state serrate con torque di 15 N/cm (Fig. 15).

› pagina 26

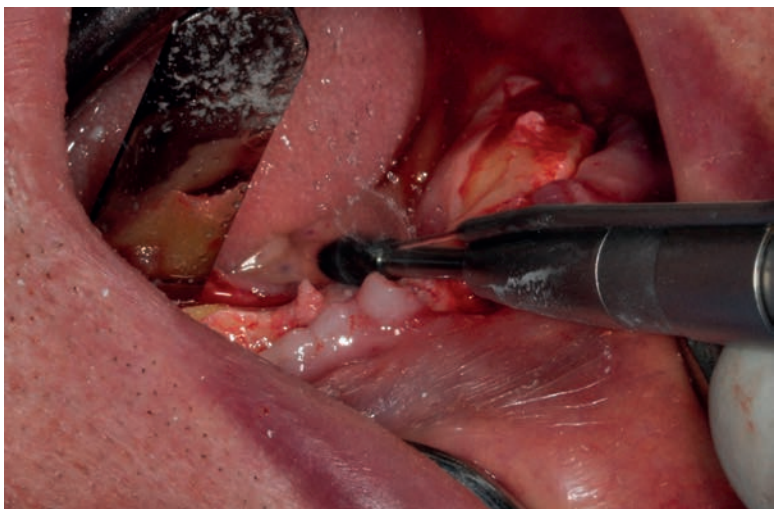

Fig. 7 - Regolarizzazione dei margini ossei.

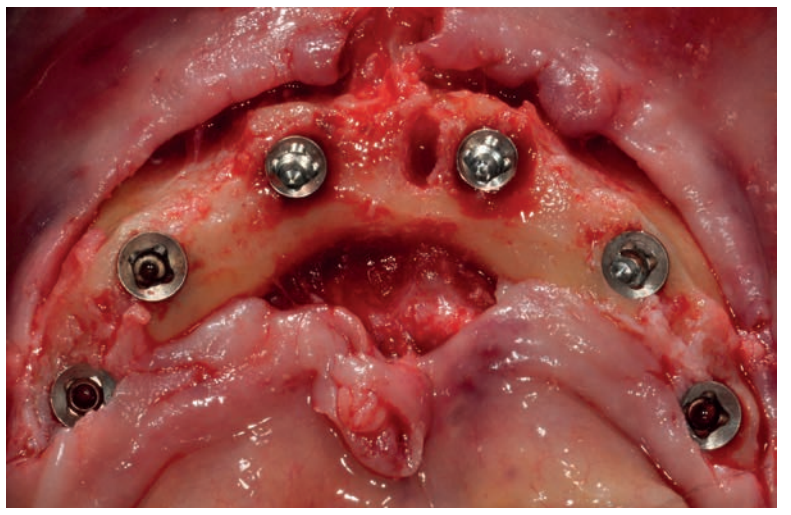

Fig. 8 - Impianti inseriti visione occlusale.

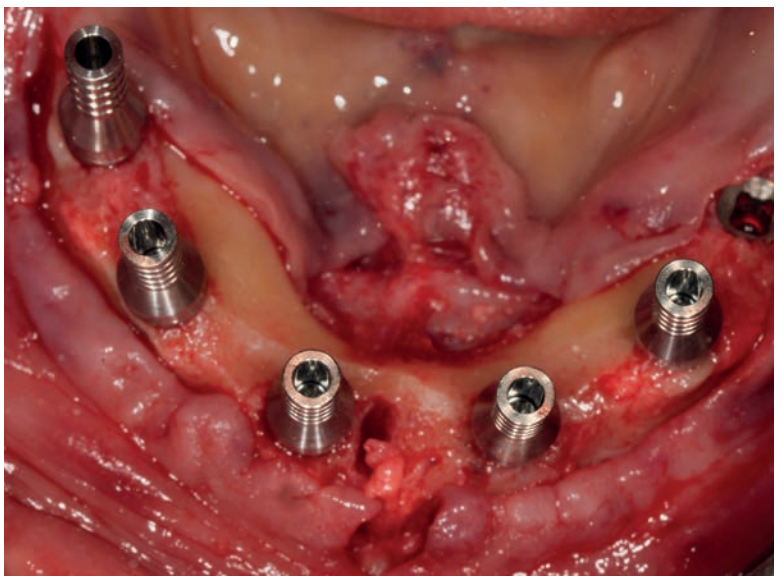

Fig. 9 - Monconi per protesi fissa avvitati.

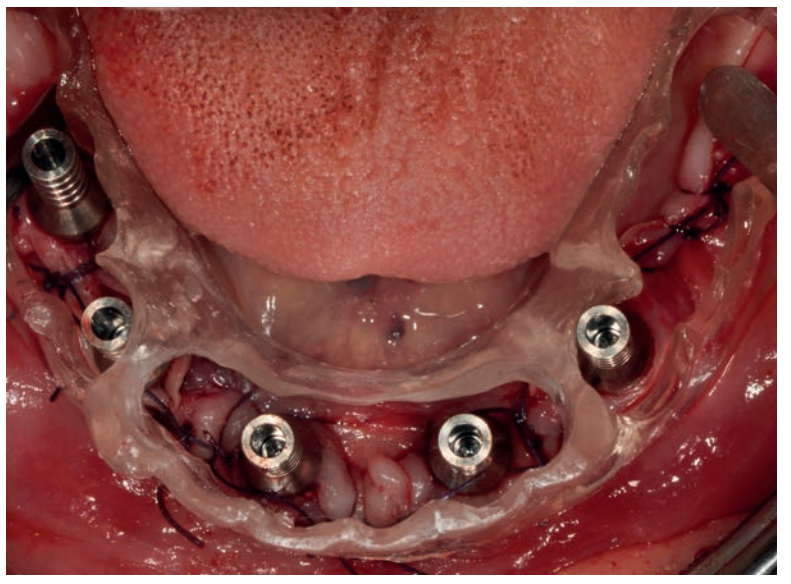

Fig. 10 - Controllo post-chirurgico con mascherina chirurgica.

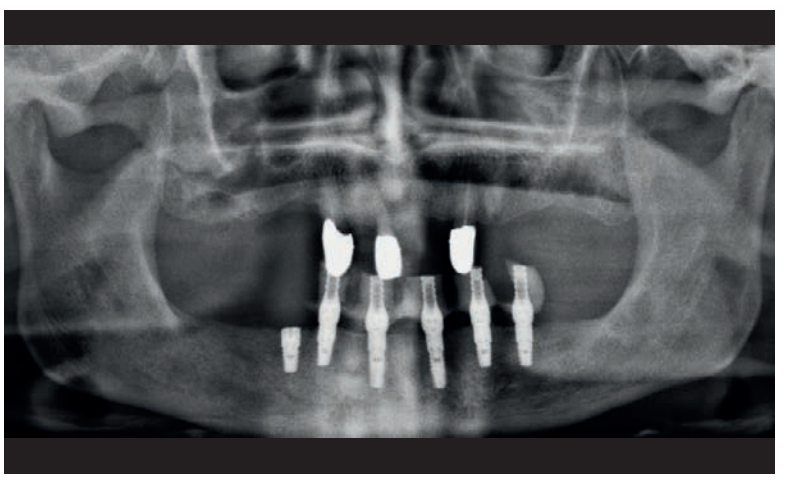

Fig. 11 - Controllo radiografico post-chirurgico.

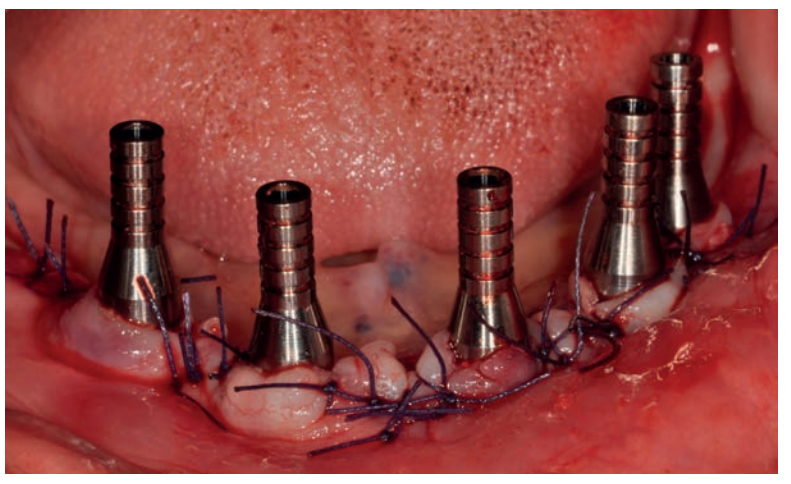

Fig. 12 - Cappette in titanio posizionate.

‹ pagina 25

A distanza di 6 mesi dalla fase chirurgica, è stato possibile posizionare la protesi definitiva, realizzata sulla base delle informazioni derivate dalla protesi provvisoria e con in aggiunta la protesizzazione dell'impianto in posizione 4.6 (Figg. 16a-d, 17a, b).

Discussione

La procedura descritta è una soluzione protesica relativamente facile, ma soprattutto sicura e predicibile per riabilitare con carico immediato un'arcata totalmente edentula.

Le procedure di carico immediato permettono di risolvere diverse problematiche correlate al carico differito, in quanto la riabilitazione protesica viene eseguita contestualmente all'inserimento degli impianti. Studi presenti in letteratura hanno evidenziato, confrontando riabilitazioni effettuate con protocolli di carico differito e protocolli di carico immediato, che l'osteointegrazione degli impianti protesizzati nella stessa seduta della chirurgia implantare è comparabile a livello di contatto osso-impianto con quella ottenuta con impianti a carico differito.[8,9] In più, il riassorbimento osseo marginale per gli impianti a carico immediato è risultato contenuto10 e in accordo con i criteri definiti da Albrektsson.[11] Oltre a questo è importante considerare anche il comfort del paziente e l'effetto psicologico positivo del paziente che viene riabilitato in un'unica seduta, limitando i tempi di attesa e le continue modifiche ai manufatti protesici.

Fig. 13 - Protesi rimovibile del paziente modificata per ospitare le cappette transfer.

La caratteristica principale della metodica presentata in questo studio, che ne garantisce velocità e precisione nell'esecuzione, è sicuramente la tecnica di impronta utilizzata. La posizione degli impianti è stata trasferita, infatti, con una tecnica che si basa sulla conversione della protesi rimovibile del paziente in una protesi fissa avvitata.

La protesi preoperatoria, a cui vengono collegati i monconi e su cui vengono avvitati gli analoghi, funge da portaimpronte individuale. Il vantaggio di questa tecnica è l'immediatezza con cui è possibile riposizionare in articolatore il modello in gesso, colato nella stessa seduta dal tecnico di laboratorio.

In letteratura viene descritta anche un'ulteriore tecnica con la quale viene eseguita l'impronta post-chirurgica.[11,13] Questa tecnica, definita convenzionale, prevede, immediatamente al termine del posizionamento implantare, l'inserimento di un transfer (dispositivo che registra la posizione dell'impianto sottostante), l'esecuzione di un'impronta preferibilmente con tecnica pick-up e con portaimpronte individuale.[14,15]

La registrazione del rapporto intermascellare avviene attraverso una cera di masticazione e reperi extra-orali.

La tossicità dei materiali da impronta viene eliminata utilizzando siliconi, come polivinilsilossani, in grado di non produrre effetto citotossico né trasferimento di calore.[16] È sempre consigliato l'uso della diga in gomma a protezione della ferita chirurgica.

L'obiettivo delle tecniche deve essere comunque lo stesso: ottenere un manufatto protesico provvisorio con buona rigidità e passività. Queste due caratteristiche sono fondamentali per prevenire la fibrointegrazione degli impianti sottoposti a carico immediato. La rigidità della protesi viene confermata da studi,[17,18] che sottolineano l'importanza di unire assieme mediante una barra metallica gli impianti per evitare rotazioni assiali e micromovimenti. Questi micromovimenti sono considerati favorevoli solo se inferiori ai 100-150 µm[2,19-21]

Il manufatto protesico deve essere quindi valutato sia in fase preliminare, dove è possibile effettuare controlli sui corretti rapporti intermascellari, sull'occlusione idonea e sulla stabilità nelle zone posteriori non interessate alla chirurgia.

Ma è indispensabile controllare anche durante la fase protesica la funzionalizzazione del manufatto, valutando che l'occlusione del paziente rimanga la stessa grazie alla guida fornita dalla cera di masticazione. La buona riuscita della riabilitazione protesica si basa quindi su una corretta osteointegrazione, sulla rigidità e passività del manufatto protesico, ma anche dal raggiungimento di una buona estetica, indispensabile affinché la terapia riabilitativa venga accettata dal paziente.

Conclusioni

Le procedure di carico immediato rappresentano un approccio in grado di dare una significativa riduzione dei tempi di riabilitazione con conseguente maggiore soddisfazione del paziente.

Tale trattamento può essere adoperato per la riabilitazione di edentulie totali dei mascellari. Tuttavia, al fine di garantire il successo della riabilitazione grande attenzione deve essere prestata alla selezione del paziente e alla corretta esecuzione delle fasi chirurgiche e protesiche.

Dai controlli clinico-radiografici del caso da noi presentato si è evidenziata l'osteointegrazione di tutti gli impianti con una buona guarigione dei tessuti molli perimplantari fondamentali per il successo del trattamento. Si è anche registrata la piena soddisfazione del paziente per l'estetica della protesi.

La bibliografia è disponibile presso l'Editore.

Figg. 14a, b, c, d - Costruzione di una protesi di tipo toronto provvisoria; a) visibili le cappette posizionate con resina rosa nella protesi provvisoria precedentemente bucata; b) analoghi da laboratorio avvitati alla protesi; c) la protesi provvisoria viene rifinita sul gesso colato per ospitare gli analoghi; d) protesi toronto provvisoria avvitata.

Fig. 15 - Trasformazione finale della protesi mobile in protesi provvisoria avvitata tipo toronto.

Figg. 16a-d - Protesi toronto definitiva; a), b) protesi definitiva montata sugli analoghi di laboratorio; c) visione occlusale; d) visione inferiore con particolari della rifinitura.

Figg. 17a, b - Visioni intraorali della protesi toronto definitiva.